Aus dem pathologischen Institut des Städtischen Krankenhauses
zu Karlsruhe i. B. (Professor Dr. von Gierke):

ber einen weiteren Fall von etzbildungen im rechten Vorhof mit einem in denselben verfangenen Embolus

Inaugural-Dissertation

zur

Erlangung der medizinischen Doktorwürde

vorgelegt der

hohen medizinischen Fakultät der Universität Heidelberg

von

Walter Haas

aus Hagnau

Assistenzarzt am Städtischen Krankenhaus Karlsruhe

Karlsruhe i. B.

G. Braunsche Hofbuchdruckerei und Verlag

1916

Gedruckt mit Genehmigung der medizinischen Fakultät
der Universität Heidelberg.

Dekan:	Referent:
Prof. Dr. Wilms.	Geh. Hofrat Prof. Dr. Ernst.

Meinen lieben Eltern.

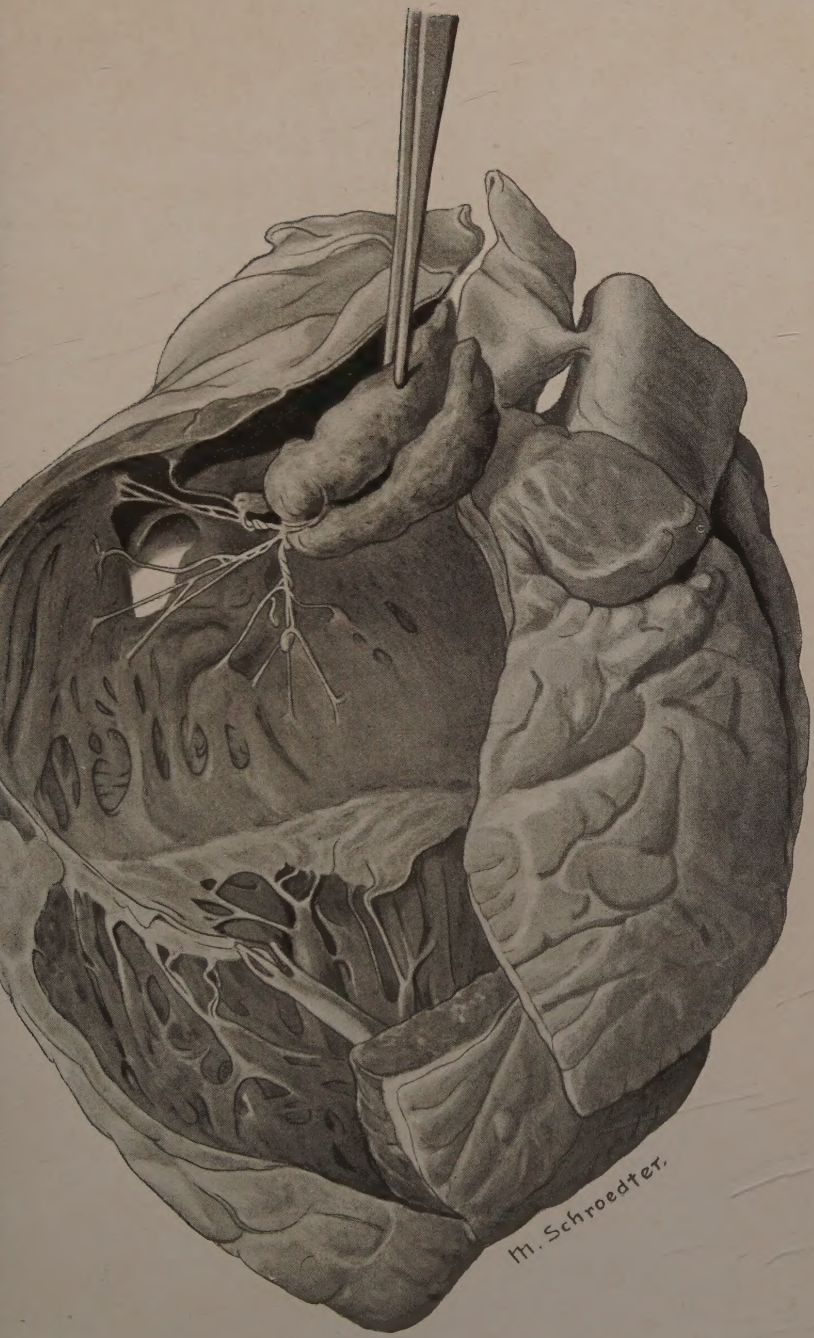
M. Schroedter.

Seit Chiari's Veröffentlichung seiner 11 Fälle von Netzbildungen im rechten Vorhof des Herzens erschienen bis jetzt mehrere Arbeiten, die über gleiche oder ähnliche Befunde berichten. Während den früheren Pathologen nur kleine netzartige Auflagerungen der Eustachischen Klappe bekannt waren, wies Chiari auf größere Netzbildungen hin, die einen großen Teil des rechten Vorhofes durchziehen.

Auf Grund entwicklungsgeschichtlicher Studien vertreten die Autoren die Ansicht, diese Netze als Reste der embryonalen Sinusklappen und des Septum spurium aufzufassen, wenn sich auch manchmal im einzelnen schwer entscheiden läßt, welchen gerade von diesen Gebilden das Retikulum anzurechnen ist.

Näher auf die Entwicklung des Herzens einzugehen, muß ich mir versagen, ich verweise auf die speziellen Arbeiten von Born, His und Roese.

Als erster erwähnt Rokitansky in seiner über die Defekte der Scheidewände des Herzens handelnden Arbeit zwei Fälle von Netzbildungen im rechten Vorhof, ohne sie aber näher zu würdigen. Während beim zweiten dieser beiden Fälle „die am inneren Umfange der Vena cava inferior befindliche, vielfach durchbrochene, teils adhaerente, teils lose und weiße Membram" als Rest der linken Sinusklappe anzusehen ist, dürfte die Erkennung der Retikulumbildung im ersten Falle ungleich schwerer sein, da der un-

tere Ansatz des Netzes weder nach der Beschreibung, noch nach der Abbildung einen sicheren Schluß zuläßt, ob es sich um Reste der rechten oder linken Sinusklappe handelt.

Chiari war es dann, der im Jahre 1897 an der Hand von 11 Fällen die Pathologen auf diese Art von Herzmißbildungen aufmerksam machte und nachwies, daß ihr Vorkommen gar nicht so selten ist. Er charakterisiert die Retikulumbildungen im rechten Vorhof des menschlichen Herzens mit folgenden Worten: „Sie sind nichts anderes als abnorme, wenn auch sehr lückenhafte, nur durch Fäden dargestellte und zum Teil verschobene Residuen der Valvula venosa dextra und des Septum spurium. Dafür spricht die Insertion der Fäden dieser Netze an der Valvula Eustachii und Valvula Thebesii einerseits, an der Crista terminalis oder der Gegend hinter derselben i. e. am Tuberculum Loweri andererseits". Ich tue nur des Falles 1 ausgiebiger Erwähnung und begnüge mich mit einer kurzen Darstellung des Netzverlaufes und der sonstigen Anomalien in den übrigen Fällen. Fall 1 interessiert uns deswegen besonders, da er den Beweis erbringt, daß die Netzbildungen im rechten Vorhof durchaus nicht immer als harmlose Gebilde zu betrachten sind, sondern gelegentlich pathologische Bedeutung für ihren Träger gewinnen können. Es handelte sich um einen 24jährigen Mann, bei dem die klinische Diagnose auf akute Verwirrtheit und Entkräftung lautete. Kurz vor seinem Tode stellten sich frequente Atmung und schwacher Puls ein. Die Obduktion ergab als Ursache dafür embolische Verstopfung mehrerer Lungenarterien, als deren Ausgangspunkt sich mehrere bis erbsengroße, zum Teil frisch angerissene Thromben auf einem im rechten Vorhof ausgebreiteten Netzwerk feststellen ließen. Letztere Tat-

sache beansprucht deswegen Beachtung, als sie zu der später aufgetauchten Frage, ob die den Netzen im rechten Vorhof aufsitzenden Thromben wirklich solche oder verschleppte und nachträglich dort festgehaltene Emboli darstellen, Aufschluß geben kann. Der Verlauf des Netzes in diesem Fall war wie in den Fällen 2—4, bei denen sich das Retikulum zwischen der normal beschaffenen Valvula Eustachii und dem Tuberculum Loweri resp. der Crista terminalis ausspannte. Der Fall 5 glich mit Ausnahme der fehlenden Valvula Thebesii vollständig den ersteren. In den Fällen 6—8 setzte das Netz nicht nur an der Valvula Eustachii und an dem Tuberculum Loweri, sondern auch an der Valvula Thebesii an. Im Falle 9 fehlten die Valvula Eustachii und Thebesii vollständig und wurden durch ein gemeinsames Netz ersetzt. Die Fälle 10 und 11 zeigen insofern eine Eigentümlichkeit, als bei ihnen eine sekundäre Verschiebung des Netzes stattgefunden haben muß, indem im ersten das die Valvula Eustachii und Thebesii ersetzende Retikulum nach unten gegen die Trikuspidalklappe und im zweiten das Netz nach oben gegen die mediale Wand des Atriums rückte.

Looser liefert einen weiteren ausführlichen Beitrag zur Frage der Netzbildungen im rechten Vorhof an der Hand eines Falles, der eine 64 Jahre alte Frau betraf. Sie litt seit Jugend an hochgradiger Kyphoskoliose und kurze Zeit vor ihrem Tode an hochgradiger Herzinsufficienz und Stauungserscheinungen. Der Sektionsbefund ergab u. a. einen haemorrhagischen, embolischen Infarkt der linken Lunge, Hypertrophie und Dilatation des rechten Ventrikels und Vorhofes, einen auffallend großen, platten- und gitterförmigen Überrest der empryonalen Vorhofssepten, auf dem

sich ein kirschgroßer Thrombus befand. Neben thrombotischen Auflagerungen an den Sehnenfäden der Valvula tricuspidalis ließen sich in beiden Venae femorales, in der Vena saphena magna, in den Venae spermaticae, in der Vena cava, im Plexus uterinus und ovaricus Thromben nachweisen. Looser wirft dabei zum ersten mal die Frage auf, ob der auf dem Retikulum befindliche Thrombus „an seinem Standorte primär entstanden ist oder ob ein losgelöstes Stück eines der zahlreichen Thromben der Körpervenen sich im Vorhofsnetz verfangen hat und durch Apposition zur Kirschgröße angewachsen ist". „Die Verfilzung des Thrombus", fährt er weiter fort, „nur mit einer ganz kleinen Stelle des Netzes scheint mir eher für letzteres zu sprechen". Das besonders durch seine Größe — es war 8 cm lang und 2—2½ cm breit — imponierende Netzwerk inserierte mit vielen dünnen und wenigen bandartigen Fäden an der Vorhofswand in der Fortsetzung der Crista terminalis rechts neben den Mündungen der Vena cava inferior und des Sinus coronarius. Je ein Faden zog an den unteren Teil der Crista terminalis und an den rechten Rand der oberen Hohlvenenmündung. Die Valvula Eustachii und Thebesii fehlten vollständig. Der Thrombus saß auf dem unteren Abschnitt der Membran und war mit derselben mit nur wenigen Fäden verfilzt.

An seinen Fall knüpft Looser ausführliche entwicklungsgeschichtliche und vergleichend-anatomische Betrachtungen, die ihn im großen und ganzen mit Chiari's Ansicht übereinstimmen lassen. Über die Lokalisation der Netzbildungen schreibt Looser: „Rudimente der rechten Sinusklappe sind zu suchen an der Valvula Thebesii, dem oberen Teile der Valvula Eustachii und an der Crista terminalis;

Reste der linken dicht am Vorhofsseptum in der bogenförmigen Verbindungslinie der linken Ränder der beiden Hohlvenen. Reste des Septum spurium müssen nach vorne von der oberen Hohlvenenmündung dicht am Vorhofsseptum (am linken Eingang ins Herzohr) zu finden sein". Auf Grund dessen sieht er die 11 Fälle von Chiari als Reste der rechten Sinusklappe an, also ohne Beteiligung des Septum spurium.

Ebbinghaus beschreibt einen Fall, bei dem das Vorhofsseptum des außerordentlich vergrößerten Herzens eine vollständig membranöse Beschaffenheit mit zahlreichen Durchlöcherungen aufwies und sich im rechten Vorhof eine Netzbildung zwischen dem oberen Rande der Valvula Eustachii und der Gegend zwischen den beiden Hohlvenen vorfand. Der Autor faßt dieses Retikulum als einen Rest der Valvula venosa dextra auf.

Thilo berichtet über fünf Herzen, bei denen sich Netzbildungen im rechten Vorhof nachweisen ließen. Während sich die ersten vier von den bereits erwähnten nicht wesentlich unterscheiden und sich als Reste der rechten Sinusklappe ansprechen lassen, fodert der fünfte Fall mehr Beachtung, da bei ihm als eine weitaus seltenere Mißbildung Teile der linken Sinusklappe, bestehend aus zwei unterhalb des linken Randes der Vena cava superior dicht am Vorhofsseptum befindlichen Netzfäden, restierten. An letzteren hing ein erbsengroßer, kugeliger Thrombus. In der Lunge fand sich ein hämorrhagischer, subpleuraler Infarkt von Walnußgröße, dessen zuführender Ast der Arteria pulmunalis durch einen frischen Embolus verschlossen war. Thilo neigt zur Ansicht hin, daß die Lungenembolie durch die gleichzeitig bestandene Thrombose der Venae iliacae communes

und nicht durch ein abgerissenes Bröckel vom Netzthrombus bedingt war. Ebenso faßt er letzteren nicht als einen an seinem Standort gebildeten Thrombus, sondern als einen von den Iliacalvenen stammenden und sich im Netz verfangenen Embolus auf. Einen Beweis für die beiden Annahmen vermag Thilo allerdings nicht zu erbringen.

Ein mit vielen Mißbildungen ausgestattetes Herz beschreibt Wortmann. Außer eines Cor triloculare biatriatum, offenen Foramen ovale, Anomalie in der Zahl der Lungenvenen, hochgradiger Stenose des Ostium venosum dextrum bei Anlage nur der medialen Klappe, Stenose des Conus arteriosus der Aorta und Transposition der großen Gefäße fanden sich Netzbildungen im rechten Vorhof, die der Autor als Reste der Valvula venosa dextra und sinistra deutet. Das Herz stammte von einem 12 Tage alten Kinde, das an den übrigen Organen normale Entwicklung zeigte. Im rechten Vorhof des normal großen Herzens präsentierte sich ein netzförmiges Gebilde, das als stumpfkegelförmiger Körper von der Ansatzstelle der Valvula Eustachii in das Vorhofslumen hineinragte; seine Insertion reichte links bis zum Septum artriorum, umgriff dann bogenförmig den unteren und rechten Rand des Ostium venae cavae inferoris und endete am oberen Rande desselben. In der äußersten Spitze des nach unten offenen und mit seinem Lumen nach dem Sinus coronarius hinsehenden Kegels hing ein kugeliges schwärzliches Blutgerinsel von etwa Linsengröße. Wortmann glaubt, daß die Kegelform des Netzes dadurch bedingt wurde, daß dasselbe in der Blutstromrichtung der vena magna cordis lag. Um den linken Rand des Ostium venae cavae inferioris zog ein aus zahlreichen feineren und gröberen Fäden bestehendes Netz, das sich teils über einen

kleinen Teil der linken Venenwand, teils über die hintere Vorhofswand bis in die Gegend des Tuberculum Loveri erstreckte. Im vorderen unteren Quadranten des Foramen ovale fand sich noch eine feine Endokardfalte, die an ihrem freien, oberen Rande konkav war, und mit ihren beiden Schenkeln in den Limbus Vieussenii überging. Wortmann tut wohl recht, wenn er die beiden ersteren Netzbildungen als Reste der rechten, die letzterwähnte Endokartfalte als Rest der linken Sinusklappe ansieht. Bezüglich der Anheftung des kleineren Netzes am Tuberculum Loveri stellt sich Wortmann mit Looser auf denselben Standpunkt, daß hier eine Verschiebung durch Wachstumsvorgänge im Endokard stattgefunden hat.

Diesen eben erwähnten Fällen kann ich nun noch einen weiteren hinzufügen, der in der Prosektur des Städtischen Krankenhause zu Karlsruhe i. B. beobachtet und mir von Herrn Professor von Gierke zur Bearbeitung übergeben worden ist.

Es betrifft einen 57jährigen Mann, J. Ph., Taglöhner aus Bulach. Dieser wurde am 1. Februar 1914 in die medizinische Abteilung des obigen Krankenhauses (Professor Starck) eingeliefert und kam am 13. Februar 1914 dort ad exitum.

Aus der Krankengeschichte ist folgendes zu erwähnen: In den letzten Jahren litt der Patient öfters an Rheumatismus. Am 1. Februar 1914 morgens wurde er plötzlich aus vollem Wohlbefinden heraus von Unwohlsein und Schwindel befallen, worauf „schlagende Bewegungen" der Arme, Verwirrtheit und Sprachstörungen auftraten. Bei der Aufnahme ins Krankenhaus zeigte der Patient zum Teil freies Sensorium, motorische Aphasie, vorübergehend soporösen

Zustand mit tiefer schnarchender Atmung, Lähmung des linken unteren Facialis, Parese der linken Seite und deutliche Atheromatose. In den folgenden Tagen traten schließlich linksseitige hemiplegische Lähmung und Retentio urinae et alvi auf. Die Sensibilität der linken Seite erlosch, der linke Arm und das linke Bein wurden blaurot verfärbt. Unter hohem Fieber und Herzinsuffizienz erfolgte der Exitus letalis an Schluckpneumonie. Die klinische Diagnose lautete auf Apoplexia cerebri dextra, Hemiplegia sinistra.

Bei der Sektion, die drei Stunden nach dem Tode stattfand, wurde folgender Befund erhoben:

Kräftige männliche Leiche in gutem Ernährungszustand; Totenstarre noch nicht eingetreten.

Schädel: Dura nicht adhärent, Innenfläche glatt, glänzend. Pia zart, etwas injiziert. Windungen r. = l. ausgeprägt. Gehirnsubstanz: auf vorderen Frontalschnitten keine pathologischen Veränderungen. Im Marklager des rechten Hinterhauptslappen kleine bis kirschkerngroße, gering hämorrhagische Erweichungsherde, deren Rand zerfetzt und bräunlich. Kleinhirn: Im Marklager der rechten Hemisphäre, in die Brachia conjunctiva hineinwuchernd, ein über Walnuß großer Erweichungsherd, unregelmäßig begrenzt. Daneben im Kleinhirnmark noch einzelne kleine Erweichungsherde, ebenso in der linken Hälfte, die auch von dem großen Erweichungsherd etwas mitgetroffen ist, Pons und Medulla oblongata auf Frontalschnitten o. B. Gefäße der Basis gering sklerosiert, Sinus und Nerven o. B.

Bauchhöhle: kein freier Inhalt, Peritoneum glatt, glänzend, Appendix, Gallenblase frei. Zwerchfellstand r. vierte, l. fünfte Rippe.

Brusthöhle: Lungen beiderseits mit der Brustwand total verwachsen, sinken wenig zurück. Herzbeutel frei. Cor größer als die Faust. Spitze vom linken Ventrikel gebildet. Rechter Vorhof erweitert. In einer Linie, die halmondförmig von vorne und rechts die Mündungen des Sinus coronarius, der unteren und oberen Hohlvene umfaßt, entspringt mit 3 Zügeln, von denen jeder mit 3—4 miteinander gitterförmig verbundenen Fäden ins Endokard übergeht, ein netzartiges Gebilde, das frei in das Vorhofslumen ragt. Von diesen 3 Zügeln entspricht der untere der Gegend der Valvula Thebesii, der mittlere der der Valvula Eustachii und der obere der Gegend der Crista terminalis neben dem rechten Rande des Ostium venae cavae superioris. An der Spitze des Netzes, die von den drei zusammenlaufenden Zügeln gebildet wird, hängt ein mit einem Faden in seiner Mitte zweimal umschlungener und ca. 6 cm langer Embolus, der seiner Größe nach aus einer mittelgroßen Vene stammt und dessen eines Ende eine unregelmäßige angerissene Fläche zeigt. (Auf der beigegebenen Zeichnung sind allerdings die Endflächen des Embolus nicht sichtbar, da dieselben zwecks besserer Darstellung des Netzwerkes nach oben geschlagen werden mußten.) Eine eigentliche Valvula Eustachii und Thebesii fehlen vollständig. Tricuspidalis o. B. Rechter Ventrikel gering hypertophisch, Klappen und Endokard zart. Linker Vorhof erweitert, Valvula mitralis nur für einen Finger durchgängig, Schließungsgrund fibrös-knötchenförmig verdickt, Sehnenfäden verdickt und zum Teil untereinander verwachsen. Keine frischen Auflagerungen, keine wandständigen Thromben; Foramen ovale geschlossen. Linker Ventrikel wenig erweitert, Wandung leicht verdickt. Endokard in der Aorten-

ausflußbahn geriffelt in parallelen Streifen, weißlich verdickt, glatt. Aortenklappen zart, Aortenwurzel mäßig sklerotisch, stellenweise mit Bildung kleiner Geschwüre. Coronarien o. B. Myokard blaß, schlaff, feine weiße Stippchen aufweisend. Lungen: Auf der linken Pleura diffus fibröse Auflagerungen, an einer kleinhandtellergroßen Fläche vornen am linken Oberlappen dicke fibrinöse Beläge, Lungengewebe darunter derb und leberartig. Linker Unterlappen luftarm, vermehrte Konsistenz, auf dem Schnitt starker Blutgehalt, entlang den Bronchien kleinere und größere, etwas vorspringende gekörnte Partien. Am unteren Rande des linken Oberlappens eine keilförmige, mit Blut durchsetzte Partie der fibrinösen Auflagerung entsprechend, scharf abgegrenzt, Randteile derb, zentral morsch und fetzig. Bronchien enthalten eitrige Massen, einzelne Arterienäste embolisch verstopft. Verdichtung des rechten Unterlappens, ebenfalls zentral erweichte Infarkte aufweisend. Bronchien und Arterien r. wie l.

Bauchorgane: Milz o. B. Nebennieren r. = l.; höhlig zerfallen. Nieren von normaler Größe und Konsistenz, entlang dem Äquator wenige seichte Einziehungen, Schnittfläche o. B. Magen, Duodenum, Gallenwege frei. Leber von entsprechender Konsistenz und Größe, glatte Oberfläche, deutliche Läppchenzeichnung. Pankreas und Darm o. B., Becken und Halsorgane ohne pathologischen Befund. In der linken Vena femoralis langer Thrombus, der an seinem oberen Ende die entsprechende Abrißfläche zu derjenigen des im Vorhofsnetz verfangenen Embolus zeigt.

Anatomische Diagnose: Embolische Erweichungsherde im Marklager des rechten Hinterhauptlappens im Mark der rechten Kleinhirnhemisphäre nach links

übergreifend. Chronische Endocarditis valvulae mitralis. Mitralstenose-insuffizienz. Riffelung und Verdickung des Wandendokards in der Aortenausflußbahn. Chiari'sches Netz im rechten Vorhof, darin ein aus der linken Vena femoralis stammender Embolus gefangen. Pleuritis adhaesiva beiderseits, zentral erweichte Lungeninfarkte, Lungenembolien, eitrige Bronchitis, Bonchopneumonien in beiden Unterlappen. Geringe atherosklerotische Schrumpfungsherde in beiden Nieren. Atherosklerose der Aortenwurzel, Thrombose der linken Vena femoralis.

Zur Illustrierung der in eben geschildertem Falle vorhandenen Netzbildung gebe ich eine Zeichnung bei, die den Verlauf des Retikulums klar erkennen läßt. Darnach sowie nach oben gegebener Schilderung und Berücksichtigung der in der Einleitung angeführten Tatsache dürfte es keinem Zweifel unterliegen, daß es sich hier um Reste der rechten Sinusklappe handelt. Die Insertionsstellen des Netzes stimmen vollständig mit denen von Looser für die Reste der rechten Sinusklappe als charakteristisch bezeichneten überein. Es sind dies die Gegenden der Valvula Thebesii, der Valvula Eustachii und der Crista terminalis. Das Fehlen der Valvula Eustachii und Thebesii erklärt sich daraus, daß das Netz dieselben vollständig substituiert. Bekanntlich tritt im fötalen Leben eine Differenzierung des unteren rechten Sinusklappenstückes dadurch ein, daß sich letzteres mit dem Sinusseptum verbindet, wodurch eine Scheidung in die noch beim ausgewachsenen Herzen bestehende Valvula Eustachii und Thebesii resultiert, die normaliter mit der Crista terminalis die einzigen Reste der früheren großen Sinusklappe darstellt.

Während in dieser Beziehung die höheren Tierklassen die gleichen anatomischen Verhältnisse darbieten, wie wir sie beim normalen menschlichen Herzen finden, sind bei den Fischen, Amphibien und Reptilien nach Roese die Sinusfalten noch vollständig erhalten. Aber auch beim Menschen lassen sich manchmal derartige Bildungen nachweisen. So beobachtete Born öfters bei Kindern und gelegentlich auch bei Erwachsenen Reste des Septum spurium, des sogenannten Aufhängebandes der beiden Sinusklappen, bestehend in einer am Übergang der medialen in die vordere Vorhofswand neben dem vorderen Mündungsrand der Vena cava superior verlaufenden Leiste.

Preiß beschreibt einen Befund, bei dem sich in der rechten Vorkammer eine sichelförmige durchlöcherte Membran fand, die als Fortsetzung der Eustachischen Klappe an der rechten Seite der oberen Hohlvenenmündung anhaftete. Preiß hält diese Membran für Reste des Septum spurium.

Überreste der linken Sinusklappe sahen Roese, Chiari und Looser.

Mangelhafte Rückbildungen der rechten Sinusklappe beschreiben Chiari, Stadler und Schmidt. In dem Falle des letzteren bestand eine breite Verbindung der Valvula Eustachii und Thebesii, die sich nach oben bis zum rechten und vorderen Rande der Vena cava superior fortsetzte.

Die ausgebliebene Teilung des unteren rechten Sinusklappenstückes in die Valvula Eustachii und Thebesii fand Lauenstein bei fünf Sektionen, wobei die beiden Klappen durch eine einzige große ersetzt war.

Diese Mißbildungen gehören mit den Chiari'schen Netzen zusammen in eine und dieselbe Kategorie, „die ver-

schiedenen Formen sind nur Variationen einer und derselben Bildunganomalie".

Ich komme nun noch auf den im Netz des rechten Vorhofes gefangenen Embolus zurück. Während bis dahin noch nie mit Sicherheit ein solcher beschrieben worden ist, sondern sets die Frage unentschieden gelassen wurde, ob es sich um einen Embolus oder Thrombus handelte, dürften hier jegliche Bedenken ausgeschlossen sein. Die Größe des Embolus, seine Befestigungsweise im Netz und seine Abrißfläche charakterisieren ihn zur Genüge als solchen. Zudem ließ sich die Abrißstelle in der thrombosierten linken Vena femoralis finden.

Eine Ursache für die embolischen Erweichungsherde im Gehirn ließ sich nicht feststellen, da weder ein offenes Foramen ovale, durch welches Emboli in das linke Herz geraten wären, bestand, noch Thromben im linken Herzen vorhanden waren. Es ist allerdings möglich, oder sogar als wahrscheinlich anzunehmen, daß Thromben intra vitam an der kranken Mitralklappe gesessen hatten und alle nach dem Gehirn verschleppt worden waren.

Ich darf wohl behaupten, daß für den Träger das Netz in seinem rechten Vorhof durchaus keine pathologische Bedeutung gehabt hat, sondern im Gegenteil ihn vor einem früheren Tod bewahrt hat, denn bei der Größe des verfangenen Embolus ist zu vermuten, daß letzterer im Falle des Verschleppens in die Pulmonalis den sofortigen Exitus herbeigeführt hätte.

Mikroskopisch habe ich die Netzfäden nicht untersucht, um das Präparat nicht zu schädigen. Nach Chiari bestehen sie aus faserigem Bindegewebe und enthalten auch zum Teil

verzweigte Muskelfasern. An der Außenfläche sind alle Fäden mit Endothel bedeckt.

Zum Schlusse ist es mir eine angenehme Pflicht, Herrn Professor von G i e r k e für die Zuweisung der Arbeit und liebenswürdige Unterstützung bei der Anfertigung derselben, sowie Herrn Hofrat Professor E r n s t für die gütige Übernahme des Referates meinen verbindlichsten Dank auszusprechen.

Literatur.

1. Aschoff, Pathologische Anatomie, Bd. 2. Jena 1909.
2. Born, Beiträge zur Entwicklungsgeschichte des Säugetierherzens. Arch. f. mikrosk. Anat., Bd. 33, 1889.
3. Chiari, Über Netzbildungen im rechten Vorhofe des Herzens. Zieglers Beiträge, Bd. 22, 1897.
4. Ebbinghaus, Zur Kasuistik der kongenitalen Herzfehler und deren mögliche Folgen. Münchn. med. Wochenschr. 1904, Nr. 18.
5. Herxheimer, Mißbildungen des Herzens und der großen Gefäße in Schwalbes Morphologie der Mißbildungen, III. Teil. Jena 1910.
6. His, Anatomie menschlicher Embryonen. Leipzig 1880—1885.
7. Kaufmann, Lehrbuch der speziellen pathologischen Anatomie. Berlin 1907.
8. Lauenstein, Varietät der Klappen des rechten Atriums. Virch. Arch. Bd. 68, 1876.
9. Looser, Über Netzbildungen im Vorhofe des rechten Herzens. Dissert. Zürich 1902.
10. Preiß, Beiträge zur Lehre von den angeborenen Herzanomalien. Zieglers Beiträge Bd. 7, 1890.
11. Roese, Beiträge zur vergleichenden Anatomie des Herzens der Wirbeltiere. Morph. Jahrb. Bd. 16, 1890.
12. von Rokitansky, Die Defekte der Scheidewände des Herzens. Wien 1870.
13. Schmidt, Bidrag til Kundskaben om Hjertets Udviklingshistorie. Nord. med. Arkiv. Bd. 2, 1870. Ref. bei Virch. Hirsch Jahresb. für 1870.
14. Stadler, Verhandlungen der physikalisch-med. Gesellschaft. Würzburg N. F. Bd. 24, 1890, Nr. 4.
15. Thilo, Zur Kenntnis der Mißbildungen des Herzens. Dissertation. Leipzig 1909.
16. Thorel, Pathologie der Kreislauforgane; Zubarsch-Ostertag 1903.
17. Wortmann, Über eine seltene Herzmißbildung; zugleich ein Beitrag zur Frage der Netzbildungen im rechten Vorhof. Dissert. Würzburg 1909.